

Mensile
di aggiornamento
professionale
e formazione
continua

DENTAL CADMOS

Rivista fondata nel 1933

Gel bioadesivo a base di oli essenziali

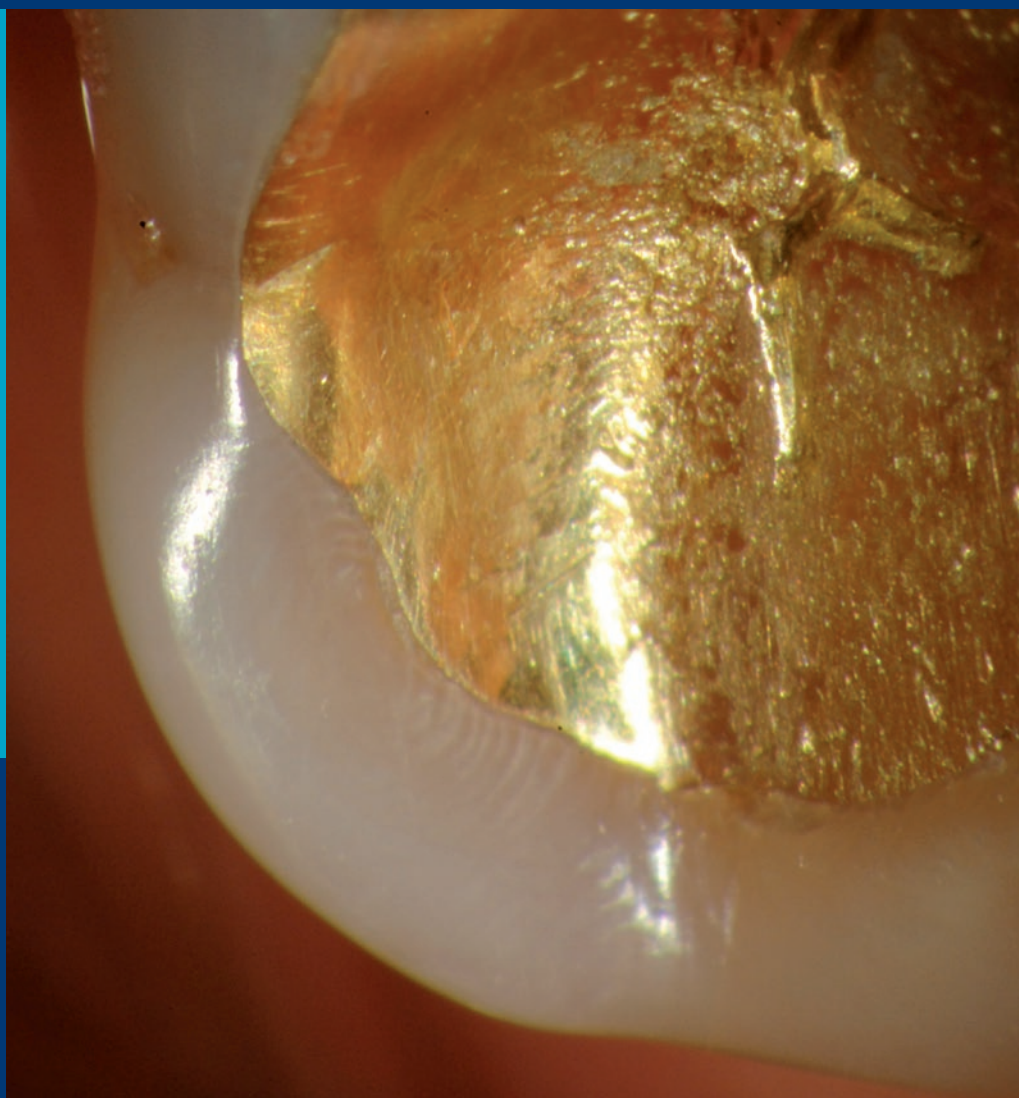
Uno studio valuta il suo effetto emostatico in caso di prelievi biotipici di lesioni orali

Orthodontic treatment and third molars development

Evaluation of the effects of first premolar extraction on third molar angulation

Aspetti medico-legali del trattamento del paziente bruxista

Presidi da adottare per ridurre ed eliminare i motivi di attribuzione di responsabilità



Effetto emostatico di un gel bioadesivo a base di oli essenziali nelle biopsie orali

Hemostatic effect of an essential oils-based bioadhesive gel in oral biopsies

Ricevuto il 27 marzo 2019
Accettato il 3 luglio 2019

*Autore di riferimento
Elena Maria Varoni
elena.varoni@unimi.it

Federico Scotti^{1,2}
Sem Decani²
Elena Maria Varoni^{1,2*}
Andrea Sardella^{1,2}
Giovanni Lodi^{1,2}

¹Università degli studi di Milano, Dipartimento di scienze biomediche, chirurgiche e odontoiatriche, Milano
²ASST Santi Paolo e Carlo, Ospedale San Paolo, UO Odontostomatologia II, Milano

RIASSUNTO

OBIETTIVI

L'obiettivo generale di questo studio è stato quello di valutare l'efficacia di un gel bioadesivo a base di oli essenziali, utilizzato in pazienti sottoposti a prelievi biotici di lesioni orali.

Outcome primario: capacità emostatica. Outcome secondari: capacità antisettiche, antidolorifiche e riepitelizzanti.

MATERIALI E METODI

Il presente studio è stato condotto presso gli ambulatori di Medicina orale dell'Unità operativa di odontostomatologia II dell'Azienda socio sanitaria territoriale Santi Paolo e Carlo, presidio San Paolo (Università degli studi di Milano). L'ar-

ruolamento dei pazienti è avvenuto in modo consecutivo, durante il corso della prima visita.

Dopo l'intervento il sito chirurgico è stato lasciato guarire per seconda intenzione, applicando un sottile strato di gel bioadesivo (Hobagel Plus®). I pazienti sono stati istruiti a ripetere l'applicazione del gel sulla ferita 3 volte al giorno per 21 giorni.

Al termine dell'intervento sono stati consegnati ai pazienti dei questionari da compilare quotidianamente durante la prima settimana, per valutare: presenza di sanguinamento, grado di dolore, assunzione di antidolorifici ed eventuali effetti avversi.

Ogni paziente è stato rivalutato in terza, settima, ventunesima e ventottesima giornata.

Durante le visite di controllo, un operatore esperto ha effettuato l'esame obiettivo della cavità orale con particolare attenzione al sito chirurgico, verificando l'eventuale presenza di sanguinamento, di segni di infezione e il grado di riepitelizzazione della ferita.

RISULTATI

Da gennaio 2018 a luglio 2018 sono stati reclutati 25 pazienti, per un totale di 32 prelievi biotici. Tutti i pazienti sono stati dimessi con coagulo competente, senza necessità di ricorrere all'utilizzo di punti di sutura e non è stato os-

servato nessun sanguinamento perioperatorio.

Si sono verificati 3 sanguinamenti minori risolti autonomamente dai pazienti. In tutti e 3 i casi il sanguinamento si è verificato durante la giornata dell'intervento, successivamente alla dimissione. Durante le giornate post-operatorie non è stato riscontrato nessun caso di sanguinamento.

Nessun sito chirurgico ha mostrato segni di infezione durante le visite di controllo. Sette pazienti hanno riferito esperienza di dolore lieve durante la settimana post-operatoria, 5 dei quali solamente in prima giornata. I restanti 18 pazienti hanno riferito totale assenza

di dolore. Nessuno dei 25 pazienti ha assunto antidolorifici. Non si sono verificati ritardi nella guarigione delle ferite chirurgiche e nessun paziente ha riportato effetti avversi legati all'utilizzo del gel bioadesivo.

CONCLUSIONI

Il gel ha mostrato ottime capacità emostatiche, antisettiche, antido-

lorifiche e riepitelizzanti. L'applicazione del gel si è dimostrata una valida alternativa all'utilizzo di sutura e clorexidina.

SIGNIFICATO CLINICO

L'utilizzo del gel può risultare particolarmente utile per il clinico in caso di prelievi biotici effettuati su mucose difficilmente suturabili, come nel caso di tessuti

resi friabili da patologie infiammatorie croniche o di mucose cheratinizzate aderenti a sottostanti tessuti duri (palato duro, gengiva aderente). Ulteriori vantaggi derivanti dall'utilizzo del gel sono rappresentati dalla contrazione dei tempi operativi, evitando la sutura della ferita chirurgica, nonché dalla riduzione del

numero di appuntamenti, non essendo necessario un secondo incontro per la rimozione dei punti di sutura.

PAROLE CHIAVE

- Medicina orale
- Chirurgia orale
- Biopsia orale
- Gel bioadesivo
- Oli essenziali

ABSTRACT

OBJECTIVES

The main objective of this study was to evaluate the efficacy of a bio-adhesive gel based on essential oils, used in patients who received biopsies for oral mucosal lesions.

Primary outcome: to verify the hemostatic activity of the gel. Secondary outcomes: to verify antiseptic, pain-relieving and re-epithelizing properties of the gel.

MATERIALS AND METHODS

The present study was conducted at the Oral medicine clinics of the Azienda socio sanitaria territoriale Santi Paolo e Carlo, presidio San Paolo (Università degli studi di Milano). Patients were consecutively recruited at first visit. After the surgical procedure, a thin layer of double-sided gel (Hobagel Plus®) was applied on the surgical site which healed by secondary intention. Patients were instructed to repeat the application of the gel 3 times a day for 21 days. At the end of the intervention, the pa-

tients received questionnaires, to be filled out daily during the first week, to evaluate presence of bleeding, degree of pain, intake of painkillers and possible adverse effects.

Each patient was reassessed after 3, 7, 21 and 28 days.

During the follow-up visits, an expert clinician made a careful examination of the oral cavity with particular attention to the surgical wound, verifying the possible presence of bleeding, signs of infection and the degree of re-epithelialization of the wound.

RESULTS

From January 2018 to July 2018, 25 patients were recruited; 32 biopsies were performed. All patients were discharged with a stable clot, not needing sutures, and in absence of perioperative bleeding.

There were 3 minor wound bleedings, resolved autonomously by the patients. In all 3 cases, the bleeding occurred during the

same day of the intervention, soon after the patient's discharge. During the post-operative days, no bleeding was reported.

No signs of infection were recorded during the follow-up visits. Seven patients experienced mild pain during the post-operative week, 5 of them only on the first day. The remaining 18 patients reported a total absence of pain. None of the 25 patients took painkillers. There were no delays in the healing of surgical wounds and no patient reported adverse effects related to the use of the bioadhesive gel. The gel showed excellent hemostatic, antiseptic, pain-relieving and re-epithelizing properties. There were no delays in the healing of surgical wounds, nor other adverse effects.

CONCLUSIONS

The gel showed excellent haemostatic, antiseptic, pain-relieving and re-epithelizing properties and

it could be proposed as promising alternative to the use of suture and chlorhexidine.

CLINICAL SIGNIFICANCE

The use of the gel can be particularly useful for the clinician in case of biopsy on oral mucosa difficult to be sutured, such as friable tissues due to chronic inflammatory diseases or keratinized mucosa, adherent to underlying hard tissues (hard palate, adherent gingiva). Further advantages related to the use of the gel are the reduction of operating time, avoiding the suture of the surgical wound, and also the reduction of the number of appointments, since the visit for the suture removal becomes, thus, unnecessary.

KEY WORDS

- Oral medicine
- Oral surgery
- Oral biopsy
- Bioadhesive gel
- Essential oils

1. INTRODUZIONE

La biopsia è una procedura chirurgica che consiste nel prelevare una porzione di tessuto al fine di ottenere un'accurata diagnosi istopatologica. I protocolli utilizzati prevedono generalmente, dopo il prelievo del campione, l'utilizzo di punti di sutura e l'applicazione di antisettici topici. Tra essi, la clorexidina risulta il presidio maggiormente utilizzato.

Nonostante la sua comprovata proprietà antisettica, essa non risulta scevra dall'incidenza di effetti avversi, tipicamente rappresentati da disgeusia, pigmentazioni dei tessuti duri e molli del cavo orale, bruciore e aumento dell'accumulo di tartaro sopragengivale^[1]. Più raramente, sono stati riportati episodi allergici o di ipersensibilità. Diversi autori, inoltre, hanno mostrato, in studi *in vitro*, un certo grado di citotossicità associato all'impiego di clorexidina, che si riscontrava su svariati tipi cellulari (fibroblasti umani, eritrociti, linfociti)^[2-4] e che sembrava esplicarsi attraverso differenti meccanismi, tra cui l'inibizione dell'attività della pompa sodio potassio ATPasica^[4] e di alcune metalloproteinasi di matrice^[5], l'esocitosi di enzimi lisosomiali^[6] e un'aumentata permeabilità del plasmalemma^[2].

L'apposizione di punti di sutura, oltre a rappresentare un fattore di stress per molti pazienti, risulta associata a ritenzione di placca in corrispondenza dei punti stessi e dei margini della ferita^[7].

La ricerca di nuove componenti che possano proporsi come alternative all'utilizzo della clorexidina rimane una sfida per la comunità scientifica, capace di destare interesse sempre crescente. Negli ultimi decenni l'attenzione si è focalizzata soprattutto nei confronti di diversi agenti e molecole di derivazione vegetale dotati di proprietà antisettiche, antinfiammatorie, antiossidanti e coadiuvanti i processi di

guarigione presenti in particolar modo all'interno degli oli essenziali^[8,9]. Diversi autori hanno infatti dimostrato gli effetti antibatterici, antinfiammatori, antifungini e antiossidanti degli estratti da piante appartenenti alla famiglia delle *Myrtaceae* (*Leptospermum scoparium*, *Eucalyptus* spp., *Melaleuca alternifolia*). Gli oli essenziali ricavati da specie appartenenti alla famiglia delle *Lamiaceae* (*Thymus vulgaris* e *Mentha piperita*) possiedono effetti antiossidanti, antifungini e lenitivi nei confronti del dolore di origine infiammatoria. Altri studi hanno attribuito analoghe proprietà agli estratti di *Commiphora myrrha*, *Glycyrrhiza glabra*, *Matricaria chamomilla*, *Anethum graveolens* e *Symphytum officinale*^[10].

Il presente lavoro ha lo scopo di valutare l'efficacia dell'applicazione topica in sedi di prelievo bioptico delle mucose orali di un gel bioadesivo a base di oli essenziali come alternativa all'utilizzo di sutura e clorexidina.

Si è posto come outcome primario la valutazione dell'azione emostatica del gel, mentre come outcome secondari la valutazione delle capacità antisettiche, analgesiche e riepitelizzanti del gel.

2. MATERIALI E METODI

Disegno dello studio

Il presente lavoro è stato disegnato come studio di FASE II, non controllato e non randomizzato, finalizzato alla valutazione delle capacità emostatiche, riepitelizzanti, antisettiche e analgesiche di un gel bioadesivo a base di oli essenziali (Hobagel Plus®, Hobama s.r.l., Milano, Italia), applicato su siti chirurgici sedi di biopsie orali. Lo studio è stato condotto presso gli ambulatori di Medicina orale dell'Unità operativa di odontostomatologia II dell'Azienda socio sanitaria territoriale Santi Paolo e

Carlo, presidio San Paolo (Università degli studi di Milano), in accordo con i principi etici per la ricerca biomedica stabiliti nella Dichiarazione di Helsinki della *World Medical Association* e successivamente all'approvazione dello studio da parte del Comitato Etico dell'ASST Santi Paolo e Carlo (Cod. identificativo BIOGEL-2017). Lo studio è stato svolto in due fasi: una prima fase, durante la quale sono state eseguite le procedure chirurgiche e sono state impartite ai pazienti le corrette istruzioni per l'applicazione del gel e la compilazione dei questionari; una seconda fase di follow-up nella quale, in successivi 4 controlli (a 3, 7, 21 e 28 giorni), sono state monitorate e documentate le variabili cliniche indagate.

Reclutamento dei pazienti

Il disegno dello studio prevedeva il reclutamento di 25 pazienti, con arruolamento consecutivo durante la prima visita.

Criteri di inclusione: sono stati considerati eleggibili tutti i pazienti maggiorenni che avessero necessità di effettuare un prelievo bioptico incisionale/escissionale a livello dei tessuti molli del cavo orale, di dimensioni ≤ 6 mm di diametro, effettuabile in regime ambulatoriale senza necessità di sedazione endovenosa, che accettassero di partecipare allo studio e che non avessero controindicazioni alla chirurgia orale.

Criteri di esclusione: sono stati esclusi dallo studio tutti i pazienti affetti da deficit della coagulazione, ipertensione non controllata, diabete non controllato, in stato di gravidanza certa/presunta, in fase di allattamento al seno o con controindicazioni assolute alla chirurgia orale.

Dopo avere proposto al paziente la partecipazione al trial clinico, previa accurata informazione sui vari aspetti e metodiche di svolgimento, sono stati consegnati al paziente i consensi informati dello studio cli-

nico e dell'intervento (prelievo bioptico incisionale/escissionale) e i questionari per la valutazione degli outcome prefissati. Per ogni paziente è stato, quindi, ottenuto il consenso informato in forma scritta.

Intervento chirurgico per il prelievo bioptico

L'intervento è stato svolto secondo le normali procedure di chirurgia orale minore: anestesia locale con mepivacaina 2% con vasocostrittore, escissione della lesione o prelievo di una porzione di essa; emostasi per compressione con garza sterile imbevuta di soluzione fisiologica e mantenuta in pressione sul sito chirurgico per un minimo di 60 secondi. Tutte le procedure chirurgiche sono state effettuate da un operatore esperto, specialista in medicina orale. Una volta raggiunta l'emostasi per compressione del sito interessato, è stato applicato topicamente un sottile strato di gel bioadesivo (Hobagel Plus®). Al termine dell'intervento il paziente è stato istruito ad applicare sulla ferita chirurgica un sottile strato di gel 3 volte al giorno per 3 settimane. Sono state effettuate foto cliniche utilizzando una fotocamera reflex digitale (Nikon D5300, obiettivi Af-s 85 mm Micro Nikkor, flash digitale Metz 15 MS-1, Moncalieri, Torino, Italia) al termine della procedura chirurgica e subito dopo l'applicazione del gel.

Sono state impartite al paziente le normali raccomandazioni post-operatorie: mantenere un'igiene orale domiciliare ottimale senza traumatizzare la zona interessata, evitare di sputare o risciacquare per almeno 24 ore, evitare l'assunzione di cibi e bevande caldi e di svolgere attività fisica intensa per le prime 48 ore (per evitare innalzamenti di pressione arteriosa e sanguinamenti secondari). Sono state consegnate al paziente garze sterili, una fiala di soluzione fisiologica sterile e una fiala di acido

tranexamico 500 mg/5 ml, istruendolo, in caso di sanguinamenti secondari, a mantenere sulla zona una salda pressione per 10 minuti con una garza imbevuta di soluzione fisiologica e, solo in caso del persistere del sanguinamento, dopo questa procedura applicare una garza imbevuta con acido tranexamico. È stato inoltre prescritto paracetamolo 1000 mg compresse (massimo 3 al giorno) da utilizzare come antidolorifico in caso di necessità.

Composizione del gel

Il gel contiene bisabololo, perossido di idrogeno, sodio ialuronato idrolizzato e non idrolizzato, oligomeri dell'acido ialuronico, cetilpiridinio cloruro, triclosan, olio essenziale di *Thymus vulgaris*, *Mentha piperita*, *Melaleuca alternifolia*, *Commiphora myrrha*, *Leptospermum scoparium*, mentolo, eucaliptolo, anetolo, tocoferil acetato, allantoina e ammonio glicirizzato come principi attivi e sale misto di Na/Ca del copolimero polivinil-metil-etere/acido maleico, paraffina liquida, petrolo, gomma di cellulosa e PVP (polivinil-pirrolidone) come eccipienti.

Outcome primario

Sanguinamento

Il sanguinamento è stato valutato dal paziente durante la settimana attraverso la compilazione del questionario e da un operatore esperto al termine della procedura chirurgica e alle visite di controllo a 3 e a 7 giorni. I pazienti, inoltre, riportavano quotidianamente sulle apposite sezioni del questionario l'eventuale presenza di sanguinamento, attraverso una valutazione dicotomica (sì/no) e l'eventuale modalità di controllo dell'emorragia. Lo stesso parametro è stato utilizzato dall'operatore per valutare il sanguinamento durante le visite di controllo a 3 e 7 giorni dall'intervento.

Outcome secondari

Dolore

La presenza e l'intensità del dolore sono stati valutati quotidianamente dal paziente, durante la prima settimana, attraverso la compilazione dell'apposita sezione del questionario, utilizzando la Visual Analogue Scale (VAS), e l'eventuale assunzione di analgesici/antinfiammatori al bisogno (indicando il giorno dell'assunzione e il quantitativo di farmaco assunto in quella giornata). La VAS è una linea orizzontale lunga 100 mm contenuta all'interno di due piccole linee verticali poste alle estremità, che corrispondono rispettivamente ad "assenza di dolore" (estremità sinistra) e "peggiore dolore concepibile" (estremità destra). I pazienti sono stati istruiti a riportare sulla VAS quotidianamente e alla stessa ora l'intensità del dolore percepito. In accordo con Jensen et al.^[11], i punteggi della VAS sono stati valutati dividendoli in 4 categorie: da 0 a 4 mm "assenza di dolore", da 5 a 44 mm "dolore lieve", da 45 a 74 mm "dolore moderato", da 75 a 100 mm "dolore severo".

Infezione

La presenza di infezione è stata valutata e riportata su un apposito questionario dal clinico durante le visite di controllo – effettuate da un operatore esperto a distanza di 3, 7, 21 e 28 giorni dall'intervento – attraverso l'eventuale osservazione di tumefazione, eritemi della mucosa, presenza di materiale purulento o siero-purulento.

Riepitelizzazione

Il grado di guarigione della ferita, in termini di presenza di fibrina o riepitelizzazione parziale o totale del sito chirurgico, è stato misurato da un operatore esperto a 7, 21 e 28 (T2, T3 e T4) giorni dall'intervento, attraverso l'esame obiettivo intraorale, con particolare attenzione al sito di prelievo bioptico.

3. RISULTATI

Da gennaio 2018 a luglio 2018 sono stati reclutati 25 pazienti: 6 maschi e 19 femmine, di età compresa tra 31 e 87 anni (media \pm DS: 65,4 \pm 14,2), dei quali 21 pazienti fumatori e 4 non fumatori. In totale sono stati considerati 32 siti chirurgi-

ci, poiché in 7 pazienti è stato necessario effettuare un doppio prelievo biotipico per arrivare alla diagnosi.

La sede anatomica maggiormente interessata dai prelievi è stata la gengiva (11 prelievi), seguita da palato duro (9), lingua (3), mucosa alveolare (3), mucosa genie-

na (3), mucosa labiale (2) e solamente 1 prelievo a livello del palato molle. Le biopsie escissionali sono state 8, mentre 24 i prelievi incisionali (**tab. I**).

In tutti i casi il gel ha mostrato ottime capacità bioadesive, permanendo in sede per molto tempo dopo l'applicazione.

Tab. I Caratteristiche demografiche dei pazienti, caratteristiche del prelievo e diagnosi istopatologica

Paziente	Sesso	Età	Sito del prelievo	Tipo di biopsia	Biopsia multipla	Diagnosi istopatologica
1	Maschio	70	Palato duro	Incisionale	-	Iperplasia epiteliale e ipercheratosi ortocheratosica
2	Femmina	73	Margine linguale	Incisionale	-	Lesione lichenoidale
3	Femmina	71	Gengiva aderente mandibolare/ mucosa alveolare	Incisionale	2	<i>Lichen planus</i>
4	Femmina	68	Palato duro	Incisionale	2	<i>Lichen planus</i>
5	Femmina	85	Palato duro	Incisionale	-	Leucoplachia
6	Femmina	71	Gengiva aderente mascellare/ mucosa alveolare	Incisionale	2	Pemfigoide
7	Femmina	61	Palato molle	Escissionale	-	Fibroma
8	Femmina	44	Gengiva aderente mandibolare (versante linguale)	Escissionale	-	Papilloma squamoso
9	Femmina	58	Gengiva aderente mandibolare/ mucosa alveolare	Incisionale	2	<i>Lichen planus</i>
10	Femmina	56	Palato duro	Incisionale	-	<i>Lichen planus</i>
11	Femmina	31	Gengiva libera mandibolare/ mucosa labiale inferiore	Escissionale	2	Pseudofibroma traumatico/ pseudofibroma traumatico
12	Femmina	44	Mucosa labiale inferiore	Escissionale	-	Pseudofibroma traumatico
13	Femmina	69	Mucosa geniena	Incisionale	-	<i>Lichen planus</i>
14	Maschio	34	Gengiva aderente mandibolare (versante linguale)	Escissionale	-	Papilloma squamoso
15	Femmina	81	Palato duro/palato duro	Incisionale	2	<i>Lichen planus</i>
16	Femmina	62	Gengiva aderente mandibolare	Incisionale	-	<i>Lichen planus</i>
17	Femmina	63	Apice linguale	Escissionale	-	Fibroma a cellule giganti
18	Maschio	87	Gengiva aderente mandibolare/ gengiva aderente mandibolare	Incisionale	2	Pemfigoide
19	Femmina	67	Palato duro	Escissionale	-	Papilloma squamoso
20	Maschio	75	Mucosa geniena	Incisionale	-	<i>Lichen planus</i>
21	Femmina	71	Gengiva aderente mandibolare	Incisionale	-	Leucoplachia
22	Maschio	78	Margine linguale	Incisionale	-	<i>Lichen planus</i>
23	Femmina	69	Mucosa geniena	Incisionale	-	<i>Lichen planus</i>
24	Maschio	72	Palato duro	Incisionale	-	Leucoplachia
25	Femmina	66	Gengiva aderente mandibolare	Incisionale	-	Macula melanotica

Outcome primario

Sanguinamento

Il gel applicato sul sito chirurgico al termine della procedura ha mostrato ottime capacità emostatiche, controllando il sanguinamento in tutti i casi analizzati. Infatti, l'emostasi perioperatoria è stata sempre mantenuta tramite l'applicazione del gel e nessun paziente ha mostrato sanguinamento del sito chirurgico nell'arco di tempo intercorso tra l'applicazione del gel sulla ferita e la dimissione. Durante la prima settimana solo 3 pazienti hanno riferito sanguinamenti secondari (**tab. II**), corrispondenti rispettivamente al 12% del campione, prendendo in considerazione il numero di pazienti, e al 9,4% del campione, prendendo come riferimento il totale dei siti chirurgici (n = 32). Tutti gli episodi sono avvenuti durante la stessa giornata dell'intervento (T0), sono stati minimi e facilmente gestibili dai pazienti stessi, seguendo le istruzioni ricevute. Un caso è avvenuto a circa 2 ore di distanza dalla procedura chirurgica, durante il pranzo (paziente 1 - **tab. II**). Il paziente ha ri-

ferito di avere assunto cibi caldi e duri, nonostante le raccomandazioni. Il sanguinamento si è risolto mediante tamponamento con garza imbevuta di soluzione fisiologica lasciata in sede per 5 minuti. Nel paziente 10 il sanguinamento si è manifestato nel corso della cena, dopo alcune ore di intensa attività fisica, comportamento che aumenta notevolmente il rischio di questa complicanza e sconsigliato nelle istruzioni fornitegli dopo l'intervento. Nonostante il lieve sanguinamento, il paziente riferiva di avere compresso la ferita con garza imbevuta di acido tranexamico per la gestione della complicanza, senza utilizzare in prima battuta soluzione fisiologica, come suggerito nelle indicazioni post-chirurgiche. L'ultimo caso di sanguinamento è avvenuto subito dopo la dimissione ospedaliera e si è risolto con pochi secondi di tamponamento utilizzando una garza asciutta (paziente 24 - **tab. II**). In tutti e 3 i casi la sede interessata dal prelievo era il palato duro e la biopsia era di tipo incisionale con prelievo singolo.

Outcome secondari

Dolore

Durante la settimana successiva all'intervento ogni paziente ha segnato quotidianamente, nelle specifiche sezioni del questionario, il livello di dolore tramite VAS, nonché l'eventuale assunzione di antidolorifici. L'andamento del dolore percepito da ogni paziente, in base alla VAS del giorno, è schematizzato nel **grafico 1**.

Sette pazienti hanno riportato dolore lieve: 5 solo durante il giorno dell'intervento (pazienti 3, 9, 10, 15, 25 - **grafico 1**), uno nei primi 4 giorni, ma solo in concomitanza dei pasti (paziente 2 - **grafico 1**) e l'ultimo durante i primi 4 giorni (paziente 5 - **grafico 1**). In quest'ultimo caso il paziente ha riferito presenza di dolore solamente con l'utilizzo della protesi. In questo paziente, infatti, sono stati eseguiti 2 prelievi incisionali su palato duro, in aree mucose corrispondenti alla base protesica. I restanti 18 pazienti non hanno riferito alcun dolore durante la settimana post-operatoria.

Tab. II Caratteristiche e modalità di controllo dei sanguinamenti post-operatori

Paziente	Sanguinamento		Giornate in cui si è manifestato il sanguinamento	Tipologia di sanguinamento	Modalità di gestione del sanguinamento
	Durante la settimana	Alla visita di controllo a 1 settimana			
1	Si	No	T0 (giornata operatoria)	Durante il pranzo (il paziente riferisce di avere assunto cibi caldi e duri)	Emostasi ottenuta tramite tamponamento per 5 min con garza imbevuta di soluzione fisiologica
10	Si	No	T0 (giornata operatoria)	Durante la cena (la paziente riferisce di avere assunto cibi caldi e di avere svolto intensa attività fisica durante il pomeriggio)	Emostasi ottenuta tramite tamponamento per 5 min con garza imbevuta con acido tranexamico (senza alcun precedente tentativo di tamponamento con garza imbevuta di soluzione fisiologica)
24	Si	No	T0 (giornata operatoria)	Subito dopo la dimissione	Emostasi ottenuta dopo pochi secondi di tamponamento con garza asciutta

I valori della VAS media per giornata, riportati nel **grafico 2**, mostrano assenza di dolore durante tutte le giornate della prima settimana. Inoltre, nessuno dei 25 pazienti ha utilizzato paracetamolo né altri antidolorifici nella prima settimana dopo la biopsia.

Infezione

Nessun segno di infezione è stato osservato durante le visite di controllo a 3, 7, 21 e 28 giorni dall'intervento.

Riepitelizzazione

L'esame intraorale ha evidenziato a livello dei siti bioptici ottimi livelli di guarigione delle ferite chirurgiche (**grafico 3**):

- T2 (a 7 giorni dall'intervento), su 7 siti si evidenziava presenza di fibrina, 15 mostravano riepitelizzazione parziale e 10 riepitelizzazione completa;
- T3 (a 21 giorni dall'intervento), su 1 sito riepitelizzazione parziale e su 29 riepitelizzazione completa;

- T4 (a 28 giorni dall'intervento), tutti i siti osservati mostravano completa riepitelizzazione.

Tutti i pazienti arruolati nello studio si sono presentati alle visite programmate a 3 e 7 giorni (T1 e T2). Un paziente non si è presentato alla visita di controllo dopo 21 giorni (T3), 2 pazienti a quella a 28 giorni (T4) e un paziente non si è presentato né al controllo dopo 21 giorni, né a quello dopo 28 giorni.

Per ogni caso clinico, oltre alle fotografie intra-operatorie, sono state scattate fotografie del sito chirurgico a 3, 7, 21 e 28 giorni dal prelievo (**figg. 1-5**).

4. DISCUSSIONE

Questo studio ha valutato gli effetti emostatici, riepitelizzanti, analgesici e antisettici di un gel altamente bioadesivo e contenente diversi oli essenziali nella guarigione di ferite chirurgiche minori, nella fattispecie biopsie delle mucose orali.

In termini di mantenimento dell'emostasi i risultati sono stati incoraggianti, con

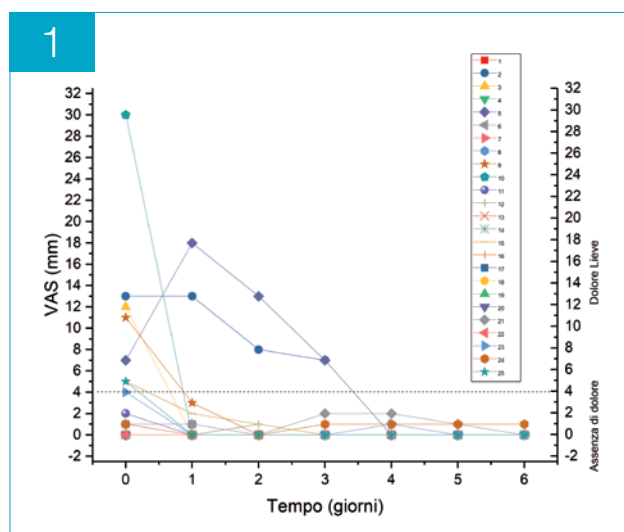


Grafico 1 Andamento puntuale del dolore per ogni singolo paziente durante la prima settimana post-operatoria

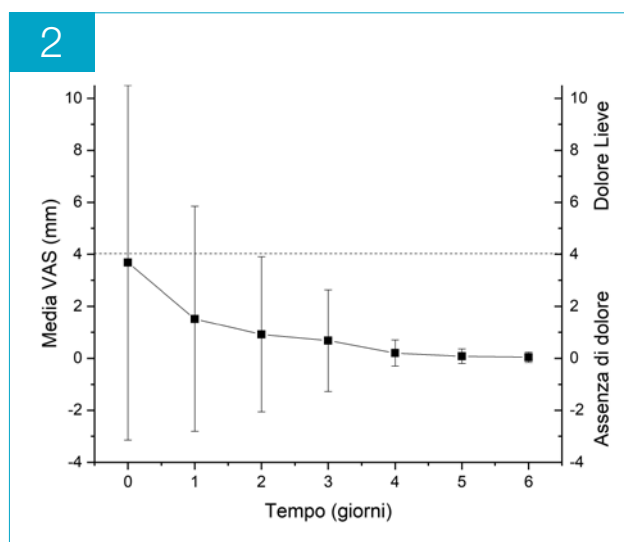


Grafico 2 Distribuzione della VAS media per giornata

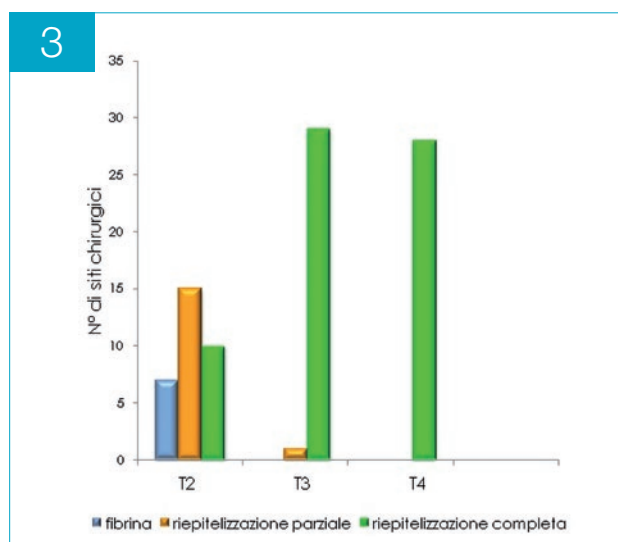
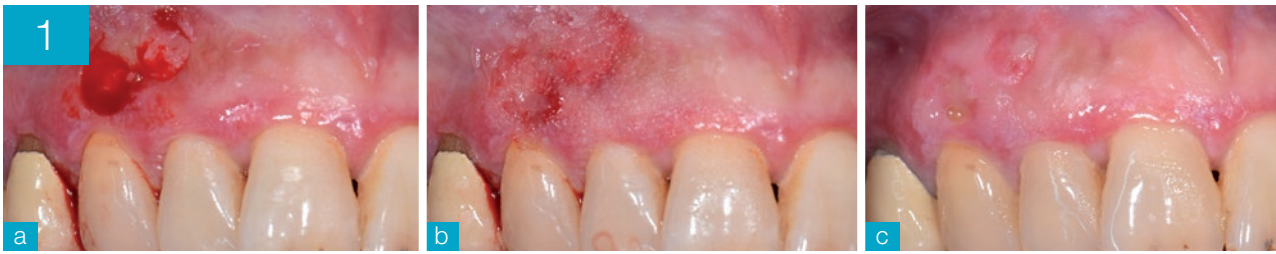
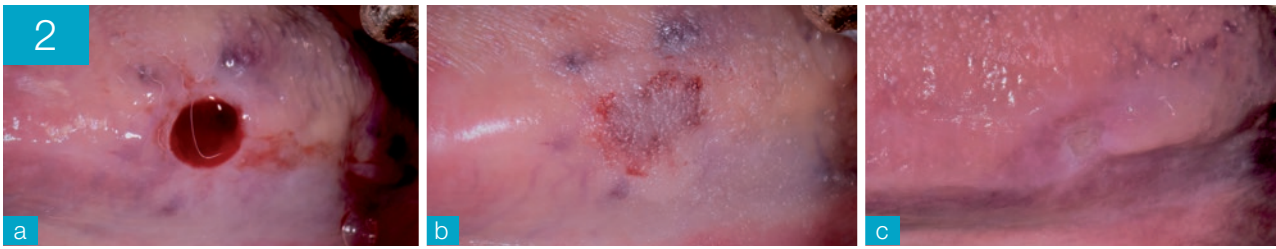


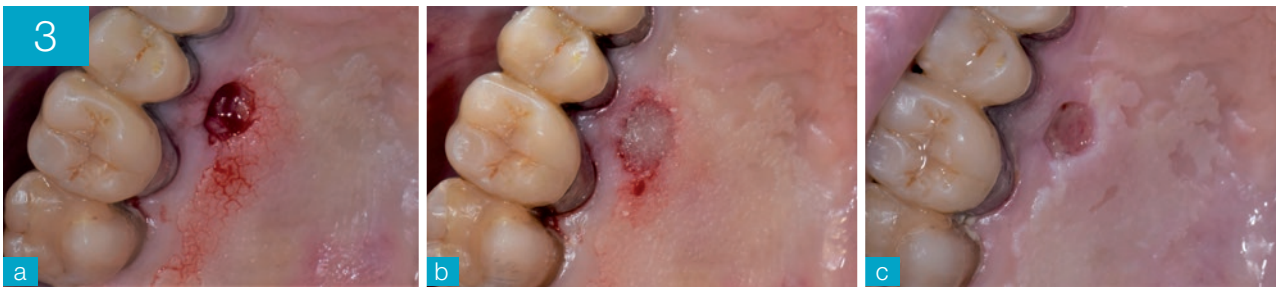Grafico 3 Andamento della guarigione dei siti chirurgici durante i controlli a 7 (T2), 21 (T3) e 28 (T4) giorni



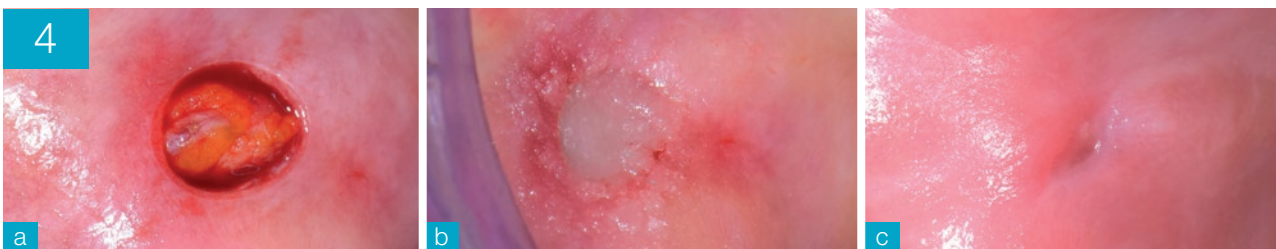Figg. 1a-c Paziente n. 9 - Gengiva aderente/mucosa alveolare mascellare I quadrante: ferita chirurgica (a), posizionamento gel (b) e controllo a 7 giorni (c)



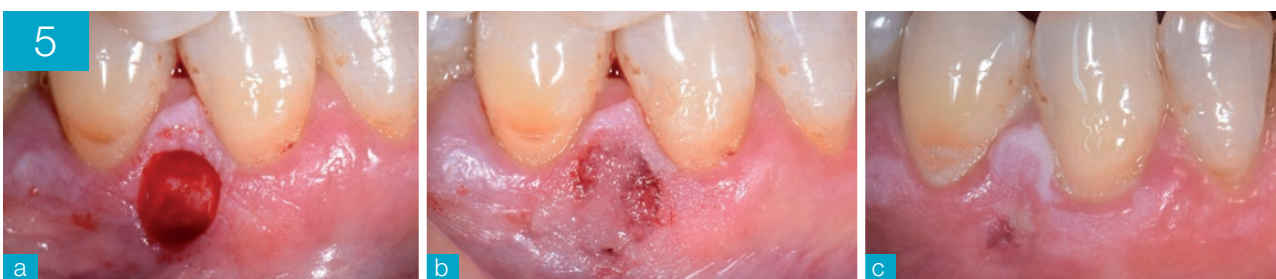Figg. 2a-c Paziente n. 2 - Margine linguale sinistro: ferita chirurgica (a), posizionamento gel (b) e controllo a 7 giorni (c)



Figg. 3a-c Paziente n. 5 - Palato duro: ferita chirurgica (a), posizionamento gel (b) e controllo a 7 giorni (c)



Figg. 4a-c Paziente n. 13 - Mucosa genienna destra: ferita chirurgica (a), posizionamento gel (b) e controllo a 7 giorni (c)



Figg. 5a-c Paziente n. 16 - Gengiva aderente mandibolare IV quadrante: ferita chirurgica (a), posizionamento gel (b) e controllo a 7 giorni (c)

3 casi di sanguinamento su un totale di 25 pazienti, di cui 2 verificatisi probabilmente per mancato rispetto del protocollo post-operatorio da parte dei pazienti. In uno studio di Lodi et al.^[12] viene riportata l'insorgenza di sanguinamenti prolungati intra-operatori in 9 casi su 286 di biopsie orali, di cui 3 riguardavano zone non suturabili per inestensibilità dei tessuti coinvolti (palato duro e gengiva cheratinizzata). Sul totale del campione, solo 203 pazienti si sono presentati al controllo a una settimana, di cui 12 (6%) hanno dichiarato l'insorgenza di emorragia secondaria, prevalentemente riscontrata in prima giornata, senza specificare se i siti fossero stati suturati o meno. Secondo i dati raccolti in questo studio, è sempre stato possibile raggiungere emostasi primaria intra-operatoriamente e, sebbene le percentuali di sanguinamento secondario risultino maggiori (12%) a confronto con lo studio di Lodi et al.^[12], 2 dei 3 sanguinamenti secondari sono compatibili con ridotta *compliance* dei pazienti alle istruzioni post-chirurgiche. Inoltre, la differenza del dato percentuale potrebbe essere almeno in parte correlabile all'esiguità del campione qui selezionato e al fatto che i siti chirurgici considerati non siano mai stati gestiti tramite l'utilizzo di punti di sutura.

In un lavoro di Eisen del 1992^[13], vengono analizzati 140 prelievi biotici con punch delle mucose orali senza apposizione di sutura. Gli autori riportano 6 casi in cui si è reso necessario l'utilizzo di diatermocoagulazione intra-operatoria per il controllo dell'emostasi e l'assenza di sanguinamenti post-operatori che abbiano richiesto un repentino intervento da parte del personale sanitario, sebbene senza specificare l'eventuale presenza di emorragie secondarie risoltesi autonomamente

o tramite intervento del paziente. Gli autori specificano che non sono stati, però, inclusi nello studio tutti quei pazienti che necessitassero di prelievi biotici localizzati al palato duro, unica sede in cui sono stati riscontrati sanguinamenti secondari in questo studio.

Tra i diversi lavori scientifici pubblicati in merito all'esperienza di dolore conseguente a biopsie orali, Kearns et al.^[14] riportano, su un totale di 76 VAS ottenute in prima giornata, il 40% dei pazienti con assenza di dolore, seguito dal 37% con dolore lieve, dal 18% con dolore moderato e, infine, dal 4% con dolore intenso. In questo stesso lavoro viene, inoltre, indagata l'assunzione di farmaci analgesici da parte dei pazienti nei giorni successivi al prelievo, riportandone un'incidenza del 26% (20 casi) nel giorno della biopsia, con percentuali in progressiva riduzione fino ad arrivare al 3% (2 casi) di assunzione in settima giornata.

In un altro lavoro del 2008^[15] vengono analizzati 84 casi di biopsia orale con prescrizione di paracetamolo 650 mg da assumere al bisogno nei giorni successivi all'intervento. Il picco del dolore percepito viene identificato a due ore dall'intervento, momento in cui veniva meno l'effetto dell'anestetico topico utilizzato nella fase chirurgica. Da questo studio emerge un punteggio VAS medio, a distanza di due ore dalla biopsia, di 1,3, che, in accordo con la modalità di interpretazione utilizzata in questo lavoro, rientra nella categoria "dolore lieve". Gli autori riportano una significativa riduzione dell'esperienza "dolore" a partire dalla seconda giornata, sebbene non siano riportati i valori VAS dei giorni successivi a quello del prelievo. L'indagine sull'utilizzo di analgesici evidenzia l'assunzione di paracetamolo 650 mg ogni 8 ore per una durata media di 2 giorni nel 50% dei casi

(42 pazienti). L'utilizzo di molecole antalgiche è stato studiato anche da Lodi e colleghi, che riportano l'assunzione di antidolorifici nel 18% dei casi (su 203 pazienti), prevalentemente nello stesso giorno del prelievo^[12]. Confrontando questi dati con quelli ottenuti in questo studio è interessante notare come, in questo lavoro, la VAS media per giornata indichi l'assenza di dolore in tutti i giorni della settimana successiva al momento della biopsia. Inoltre, nessuno dei 25 pazienti del campione di questo studio è dovuto ricorrere all'utilizzo di paracetamolo o altri antidolorifici per il controllo del dolore post-operatorio.

Anche in termini di guarigione del sito chirurgico i risultati si sono dimostrati incoraggianti. A 7 giorni dal prelievo solamente 7 siti su 25 mostravano unicamente presenza di fibrina a livello della ferita, mentre in 15 siti il processo di riepitellizzazione era in corso ma non completato; 10 siti risultavano invece completamente ricoperti da tessuto epiteliale. Il controllo a 3 settimane mostrava totale riepitellizzazione per tutti i siti a eccezione di 1, mentre a 4 settimane tutti i siti chirurgici risultavano correttamente guariti, con formazione di epitelio maturo.

In letteratura la disciplina odontoiatrica in cui è maggiormente indagata la riepitellizzazione dei siti chirurgici è la parodontologia. In un lavoro di Keceli et al.^[16], viene indagata la riepitellizzazione del sito donatore (palato duro) nella procedura chirurgica di prelievo epitelio-connettivale. Dopo l'intervento, veniva consegnato al paziente un dispositivo di protezione per la volta palatina, personalizzato sulla base di modelli precedentemente ottenuti. Gli autori mostravano l'assenza di riepitellizzazione, anche parziale, al controllo a 1 settimana, mentre a 21 giorni dal prelievo si apprezzavano

zava circa il 75% di riepitelizzazione parziale e circa il 18% di riepitelizzazione totale. A 4 settimane, invece, le riepitelizzazioni risultavano complete per tutto il campione. In questo studio, 7 pazienti si sono sottoposti a prelievo bioptico nel palato duro, per un totale di 9 siti (in due casi è stato eseguito un doppio prelievo per finalità diagnostiche legate all'aspetto clinico delle lesioni). Quattro siti su 9 (44%) risultavano parzialmente riepitelizzati a 1 settimana, mentre a 3 settimane tutti i siti risultavano correttamente guariti, con presenza di epitelio maturo sovrastante tutta l'area della ferita chirurgica. Sebbene le modalità di intervento risultino differenti rispetto all'indagine di Keceli et al.^[16] (il prelievo bioptico presenta dimensioni inferiori e spessore maggiore rispetto al prelievo finalizzato all'innesto gengivale libero), i risultati ottenuti in questo lavoro sono notevolmente incoraggianti, suggerendo una possibile maggior rapidità del processo di guarigione della ferita grazie all'utilizzo del gel. Bisogna inoltre considerare che la maggior parte del campione qui analizzato è rappresentato da pazienti affetti da patologie orali di tipo cronico, come il *lichen planus* e il pemfigoide (**tab. I**), e che quindi molti interventi chirurgici sono stati effettuati a livello di mucose fragili e infiammate che necessitano di tempi di guarigione più lunghi rispetto al tessuto fisiologico.

Durante lo svolgimento dello studio, non sono stati riscontrati effetti avversi o reazioni allergiche nei confronti del gel utilizzato. Tre pazienti su 25 hanno riportato insorgenza di edema di lieve entità nei giorni successivi al prelievo. In 2 di questi è stato possibile porre successivamente diagnosi istopatologica di *lichen planus* orale, condizione correlabile all'insorgenza di gonfiore relativo alla ri-

sposta infiammatoria conseguente al trauma chirurgico. In uno dei due casi la sensazione di gonfiore lieve è stata riportata solamente in prima giornata, mentre il secondo caso di *lichen planus* si è caratterizzato per una progressiva riduzione dell'edema nei primi due giorni. Il terzo caso ha evidenziato presenza di edema solamente in seconda e terza giornata, localizzato molto posteriormente rispetto al sito bioptico e quindi non correlabile all'utilizzo del gel o alla procedura chirurgica. In questo stesso paziente, nell'area da lui indicata, durante la visita di controllo in terza giornata è stato possibile osservare una piccola lesione di verosimile origine traumatica, completamente regredita al momento della visita a 7 giorni. Inoltre, in nessun sito sono stati rilevati segni di infezione.

È verosimile che i risultati descritti risultino ascrivibili all'importante capacità bioadesiva del gel associata all'azione sinergica delle sue componenti attive. Il veicolo bioadesivo del gel, oltre ad aver dimostrato un'ottima capacità emostatica, potrebbe aver agito come una barriera sulla ferita chirurgica, proteggendola dagli stimoli esterni, riducendo il dolore post-operatorio e coadiuvando l'azione analgesica dei componenti attivi presenti nella formulazione. Le proprietà antinfiammatorie e antimicrobiche proprie degli oli essenziali contenuti nella formulazione del gel^[10] utilizzato nello studio potrebbero, invece, avere limitato le principali complicanze post-chirurgiche locali, evitando eventuali ritardi nella guarigione delle ferite.

Una differente formulazione del prodotto, caratterizzata da inferiore capacità mucoadesiva, ma simile composizione, è stata testata da altri autori andando a valutare il controllo della placca batterica e il trattamento non chirurgico delle mu-

cositi perimplantari, dimostrando un miglioramento dei parametri clinici indagati^[17,18].

L'olio essenziale di manuka, infatti, possiede importanti capacità antiossidanti e antimicrobiche, anche nei confronti di *Staphylococcus aureus* meticillino resistente^[19]. In letteratura ne è riconosciuta anche l'attività antinfiammatoria, che si esplica mediante riduzione della chemiotassi di cellule proinfiammatorie nel letto della ferita, e la stimolazione di fibroblasti e cheratinociti^[20]. Gli oli essenziali di timo e melaleuca hanno dimostrato simili proprietà, tra le quali risultano maggiormente rappresentate quelle antibatterica e antiossidante^[21,22]. Il terpinen-4-olo, principale componente dell'olio essenziale di melaleuca (ma presente anche all'interno di molti altri oli), è uno dei componenti maggiormente indagati in letteratura: le evidenze a riguardo suggeriscono che questa molecola sia in grado di inibire la produzione di mediatori pro-infiammatori da parte dei monociti, e di ridurre stati infiammatori cutanei indotti da istamina^[23,24]. Nogueira et al. hanno indagato le proprietà di terpinen-4-olo e α -terpineolo (altro monoterpene presente in diversi oli essenziali) di modulare la risposta antimicrobica dei macrofagi, evidenziando la loro capacità di ridurre significativamente la produzione di interleuchine pro-infiammatorie come le interleuchine 1 β , 6, 8 e 10^[25]. Il mentolo, inoltre, principale costituente dell'olio essenziale estratto da *Mentha piperita*, è risultato in grado di espletare attività antinfiammatorie attraverso l'inibizione della produzione di ossido nitrico e prostaglandina E2 in colonie macrofagiche attivate tramite lipopolisaccaridi^[26]. In una recente revisione della letteratura, viene sottolineata l'efficacia analgesica del mentolo nel controllo del dolore acuto e infiammatorio^[27]. Inoltre, è

stato ampiamente dimostrato in letteratura come l'acido ialuronico, presente nel gel bioadesivo testato, sia in grado di coadiuvare i processi di guarigione delle ferite^[28], promuovendo la proliferazione delle cellule epiteliali^[29] e l'organizzazione del tessuto di granulazione a livello della ferita^[30]. Grazie al ridotto peso molecolare, i suoi oligomeri risultano in grado di penetrare a fondo nei tessuti^[31], stimolare la proliferazione delle cellule endoteliali^[32] ed esprimere importanti qualità antiossidanti, superiori a quelle dell'acido ialuronico

ad alto peso molecolare^[33]. Queste componenti sembrano funzionare in sinergia insieme a bisabololo^[34], estratto di *Commiphora myrrha*^[35], allantoina^[36], anetolo ed estratto di liquirizia^[27,37] che risultano dotati di capacità analgesiche, antinfiammatorie e coadiuvanti i processi di guarigione.

Tra i limiti dello studio, è importante ricordare che, nonostante la composizione del gel preveda la presenza di molte componenti di origine naturale, al suo interno sono presenti anche molecole di

origine sintetica, che potrebbero aver avuto un ruolo favorente il processo di guarigione. Le ridotte dimensioni del campione preso in esame e la mancanza di un gruppo controllo rappresentano, inoltre, ulteriori elementi di cui tenere conto per la corretta interpretazione dei risultati e la loro validità esterna.

Sulla base dei risultati promettenti qui descritti, sono necessari ulteriori studi, randomizzati e controllati, da effettuarsi su popolazioni più ampie, per confermare l'efficacia del gel bioadesivo.

5. CONCLUSIONI

Tenuto conto dei limiti metodologici dello studio (esiguità del campione e disegno non controllato e non randomizzato), il gel utilizzato ha dimostrato ottime capacità bioadesive, emostatiche, riepitelizzanti e antisettiche. Tra i vantaggi legati al suo utilizzo si evidenziano la riduzione dei tempi operativi, non dovendo apporre punti di sutura, oltre alla possibilità di evitare un secondo appuntamento per la loro rimozione. La maggior parte dei partecipanti allo studio ha espresso notevole soddisfazione in merito al mancato utilizzo di suture, il che riflette molto probabilmente uno stato di ansia e stress che spesso accompagna i pazienti che devono sottoporsi a tale procedura.

L'utilizzo del gel può, inoltre, risultare d'aiuto per il clinico nei casi di prelievi localizzati in porzioni del cavo orale difficili da suturare, sia per problemi d'accesso, sia per le caratteristiche proprie dei tessuti, come nel caso di mucose rese fragili da processi flogistici e/o patologici o di mucose di rivestimento dei tessuti duri che risultano inestensibili (gengiva aderente e palato duro). Inoltre, il gel a base di oli essenziali potrebbe essere proposto come alternativa alla clorexidina nei casi di pazienti allergici o ipersensibili alla molecola.

Sebbene siano necessari ulteriori studi, il gel sembra rappresentare un'alternativa promettente, comoda, sicura, ben tollerata e apprezzata dai pazienti all'utilizzo di suture e clorexidina in prelievi biotici del cavo orale. ■

CONFLITTO DI INTERESSI

Gli autori dichiarano di non avere alcun conflitto di interessi.

FINANZIAMENTI ALLO STUDIO

Gli autori dichiarano di non avere ricevuto nessun finanziamento per il presente studio.

CONSENSO INFORMATO

Gli autori dichiarano che è stato ottenuto il consenso informato del paziente per la pubblicazione del caso, foto incluse.

BIBLIOGRAFIA

1. **Varoni E, Tarce M, Lodi G, Carrassi A.** Chlorhexidine (CHX) in dentistry: state of the art. *Minerva Stomatol* 2012 Sep;61(9):399-419.
2. **Hidalgo E, Dominguez C.** Mechanisms underlying chlorhexidine-induced cytotoxicity. *Toxicol In Vitro* 2001 Aug-Oct;15(4-5):271-6.
3. **Salimi A, Alami B, Pourahmad J.** Analysis of cytotoxic effects of chlorhexidine gluconate as antiseptic agent on human blood lymphocytes. *J Biochem Mol Toxicol* 2017 Aug;31(8).
4. **Helgeland K, Heyden G, Rølla G.** Effect of chlorhexidine on animal cells in vitro. *Scand J Dent Res* 1971;79(3):209-15.
5. **Gendron R, Grenier D, Sorsa T, Mayrand D.** Inhibition of the acti-

vities of matrix metalloproteinases 2, 8, and 9 by chlorhexidine. Clin Diagn Lab Immunol 1999 May;6(3):437-9.

6. **Knuutila M, Söderling E.** Effect of chlorhexidine on the release of lysosomal enzymes from cultured macrophages. Acta Odontol Scand 1981;39(5):285-9.

7. **Hochberg J, Meyer KM, Marion MD.** Suture choice and other methods of skin closure. Surg Clin North Am 2009 Jun;89(3):627-41.

8. **Sharifi-Rad J, Soufi L, Ayatollahi SA, Iriti M, Sharifi-Rad M, Varoni EM et al.** Anti-bacterial effect of essential oil from Xanthium strumarium against shiga toxin-producing *Escherichia coli*. Cell Mol Biol 2016 Sep 19;62(9):69-74.

9. **Azzimonti B, Cochis A, Beyrouthy ME, Iriti M, Uberti F, Sorrentino R et al.** Essential oil from berries of lebanese *Juniperus excelsa* M. Bieb displays similar antibacterial activity to chlorhexidine but higher cytocompatibility with human oral primary cells. Molecules 2015 May 21;20(5):9344-57.

10. **Scotti F, Decani S, Sardella A, Iriti M, Varoni EM, Lodi G.** Anti-inflammatory and wound healing effects of an essential oils-based bio-adhesive gel after oral mucosa biopsies: preliminary results. Cell Mol Biol 2018 Jun 25;64(8):78-83.

11. **Jensen MP, Chen C, Brugger AM.** Interpretation of visual analog scale ratings and change scores: a reanalysis of two clinical trials of postoperative pain. J Pain 2003 Sep;4(7):407-14.

12. **Lodi G, Sardella A, Demarosi F, Canegallo L, Moneghini L, D'Orrefice S, Carrassi A.** Oral biopsy. A prospective study on 286 consecutive procedures. Minerva Stomatol 2007 May;56(5):241-51.

13. **Eisen D.** The oral mucosal punch biopsy. A report of 140 cases. Arch Dermatol 1992 Jun;128(6):815-7.

14. **Kearns HP, McCartan BE, Lamey PJ.** Patients' pain experience following oral mucosal biopsy under local anaesthesia. Br Dent J 2001 Jan 13;190(1):33-5.

15. **Camacho-Alonso F, Lopez-Jornet P.** Study of pain and swelling after oral mucosal biopsy. Br J Oral Maxillofac Surg 2008 Jun;46(4):301-3.

16. **Keceli HG, Aylıkci BU, Koseoglu S, Dolgun A.** Evaluation of palatal donor site haemostasis and wound healing after free gingival graft surgery. J Clin Periodontol 2015 Jun;42(6):582-9.

17. **Cagetti MG, Strohmenger L, Basile V, Abati S, Mastroberardino S, Campus G.** Effect of a toothpaste containing triclosan, cetylpyridinium chloride and essential oils on gingival status in schoolchildren: a randomized clinical pilot study. Quintessence Int 2015 May;46(5):437-45.

18. **Roncati M, Gola G, Carinci F.** Microbiological status and clinical outcomes in peri-implant mucositis patients treated with or without adjunctive bioadhesive dental gel. OHDM 2015 Feb;14(1):49-54.

19. **Blaser G, Santos K, Bode U, Vetter H, Simon A.** Effect of medical honey on wounds colonised or infected with MRSA. J Wound Care 2007 Sep;16(8):325-8.

20. **Alvarez-Suarez JM, Gasparri M, Forbes-Hernández TY, Mazzoni L, Giampieri F.** The composition and biological activity of honey: a focus on manuka honey. Foods 2014 Jul 21;3(3):420-32.

21. **Sharifi-Rad J, Salehi B, Varoni EM, Sharopov F, Yousef Z, Ayatollahi SA et al.** Plants of the melaleuca genus as antimicrobial agents: from farm to pharmacy. Phytother Res 2017 Oct;31(10):1475-94.

22. **Alexa E, Sumalan RM, Danciu C, Obistioiu D, Negrea M, Poiana MA et al.** Synergistic antifungal, allelopathic and anti-proliferative potential of *Salvia officinalis* L., and *Thymus vulgaris* L. essential oils. Molecules 2018 Jan 16;23(1):185.

23. **Halcón L, Milkus K.** *Staphylococcus aureus* and wounds: a review of tea tree oil as a promising antimicrobial. Am J Infect Control 2004 Nov;32(7):402-8.

24. **Carson CF, Hammer KA, Riley TV.** Melaleuca alternifolia (tea tree) oil: a review of antimicrobial and other medicinal properties. Clin Microbiol Rev 2006 Jan;19(1):50-62.

25. **Nogueira MN, Aquino SG, Rossa Junior C, Spolidorio DM.** Terpinen-4-ol and alpha-terpineol (tea tree oil components) inhibit the production of IL-1 β , IL-6 and IL-10 on human macrophages. Inflamm Res 2014 Sep;63(9):769-78.

26. **Sun Z, Wang H, Wang J, Zhou L, Yang P.** Chemical composition and anti-inflammatory, cytotoxic and antioxidant activities of essential oil from leaves of *Mentha piperita* grown in China. PLoS One 2014 Dec 10;9(12):e114767.

27. **De Cassia da Silveira E, Sa R, Lima TC et al.** Analgesic-like activity of essential oil constituents: an update. Int J Mol Sci 2017 Dec 9;18(12).

28. **Nashchekina YA, Raydan M.** Noninvasive penetration of 5 nm hyaluronic acid molecules across the epidermal barrier (*in vitro*) and its interaction with human skin cells. Skin Res Technol 2018 Feb;24(1):129-34.

29. **Kaya G, Rodriguez I, Jorcano JL, Vassalli P, Stamenkovic I.** Selective suppression of CD44 in keratinocytes of mice bearing an anti-sense CD44 transgene driven by a tissue-specific promoter disrupts hyaluronate metabolism in the skin and impairs keratinocyte proliferation. Genes Dev 1997 Apr 15;11(8):996-1007.

30. **Comper WD.** Extracellular matrix, Volume 2: Molecular components and interactions. Amsterdam: Harwood Acad Publ 1996.

31. **Farwick M, Gauglitz G, Pavicic T, Köhler T, Wegmann M, Schwach-Abdellaoui K et al.** Fifty-kDa hyaluronic acid upregulates some epidermal genes without changing TNF- α expression in reconstituted epidermis. Skin Pharmacol Physiol 2011;24(4):210-7.

32. **Ibrahim S, Kang QK, Ramamurthi A.** The impact of hyaluronic acid oligomer content on physical, mechanical, and biologic properties of divinyl sulfone-crosslinked hyaluronic acid hydrogels. J Biomed Mater Res A 2010 Aug;94(2):355-70.

33. **Ke C, Sun L, Qiao D, Wang D, Zeng X.** Antioxidant activity of low molecular weight hyaluronic acid. Food Chem Toxicol 2011 Oct;49(10):2670-5.

34. **Hartman D, Coetzee JC.** Two US practitioners' experience of using essential oils for wound care. J Wound Care 2002 Sep;11(8):317-20.

35. **Mahmoud AM, Zaki AR, Hassan ME, Mostafa-Hedeab G.** Comiphora molmol resin attenuates diethylnitrosamine/phenobarbital-induced hepatocarcinogenesis by modulating oxidative stress, inflammation, angiogenesis and Nrf2/ARE/HO-1 signaling. Chem Biol Interact 2017 May 25;270:41-50.

36. **Araújo LU, Grabe-Guimarães A, Mosqueira VC, Carneiro CM, Silva-Barcellos NM.** Profile of wound healing process induced by allantoin. Acta Cir Bras 2010 Oct;25(5):460-6.

37. **Yang R, Yuan BC, Ma YS, Zhou S, Liu Y.** The anti-inflammatory activity of licorice, a widely used Chinese herb. Pharm Bio 2017 Dec;55(1):5-18.